Empfehlungen für die Aufarbeitung von Waldiltis-Totfunden (Mustela purtorius)

S.Huck, 2018

mit fachlicher Unterstützung durch M.Trinzen

Inhalt:

Musterprotokoll

Erläuterung zu den einzelnen Untersuchungsschritten und Archivierung des Probenmaterial

Retscheider Hof
Wildtierstation & Wildtierforschung

Erläuterungen zu den einzelnen Untersuchungsschritten:

Bei der Sektion ist darauf zu achten, daß nur unversehrte und vollständige Strukturen gemessen werden, die Tierkörper keine Totenstarre mehr aufweisen und vollkommen aufgetaut sind.

Foto-Dokumentation

Die eindeutigsten und individuellsten Unterscheidungsmerkmale sind die echten Merkmale (nicht durch Verletzung der Hautstrukturen entstandene weiße Haare) am Kopf der Iltisse.

Eine fotografische Dokumentation sollte den Kopf lateral und frontal abbilden. Zusätzliche Aufnahmen des gesamten Tierkörpers in Bauch- und in Rückenlage sind zu empfehlen. Es empfiehlt sich die Verwendung einer Farbreferenzkarte (z.B. Michel Farbführer).

Finden sich weiße Abzeichen postcranial (z.B. Brustfleck) sind diese gesondert zu vermerken und fotografisch zu dokumentieren, da sie auf eine Hybridisierung hinweisen könnten. Unechte Merkmale (durch Verletzungen entstandene Hautstrukturen, die keine Pigmente mehr produzieren und daher weiß erscheinen) sind ebenfalls genau zu dokumentieren.

Merkmale am nicht eröffneten Tier

Geschlecht: male, female

Alter: Unterscheidung in juvenil, sub-adult, adult

Gewicht: Das Körpergewicht wird in Gramm angegeben. Zum Wiegen sollte das Fell sauber und trocken sein. Es können nur Gewichte komplett unversehrter Tiere verwertet werden.

Nasenspiegel: In der Regel ist der Nasenspiegel des Waldiltis tief dunkel braun. Fleischfarbene Anteile weisen möglicherweise auf eine Hybridisierung oder auf eine parasitologische Erkrankung hin und sollten deshalb erfasst werden (möglichst zusätzlich durch fotografische Dokumentation).

Kopf-Rumpflänge: Die Messung wird mit einem Bandmaß in Bauchlage vorgenommen und erfolgt von der Nasenspitze bis zum Vorderende der Schwanzwurzel.

Schwanzlänge: Sie wird von Vorderende der Schwanzwurzel bis zum Ende des letzten Wirbels ohne die Fellspitze mit einem Bandmaß gemessen.

Halsumfang: Die Messung erfolgt mit einem eng angelegten Bandmaß direkt am Halsansatz vor den Schulterblättern.

Brustumfang: Die Messung wird direkt hinter den Schulterblättern mit einem eng angelegten Bandmaß vorgenommen

Ohrlänge: Die Messung wird mit einer Schieblehre von der Ohrbasis bis zum kontralateral gelegenen Ohrrand gemessen.

Hinterfuß: Die Messung wird mit einer Schieblehre von der Spitze des mittleren Zehenballen bis zur Hinterkante des Calcaneus durchgeführt.

Fußsohlen: Analog zum Nasenspiegel wird hier die Farbe der Fußsohlen erfasst.

Reproduktionszustand: Beurteilung des Gesäuges und Prüfung, ob Milchfluss vorhanden ist. In der Säugezeit sind die Zitzen sehr gut sichtbar.

Ektoparasiten: Neben Flöhen und Zecken ist im Besonderen auf Haarlinge und Ohrmilben zu achten.

Merkmalserhebung am eröffneten Tier:

Die Sektion erfolgt am abgezogenen Tierkörper und beinhaltet eine pathologisch-anatomische Sektion mit makroskopischer Begutachtung aller inneren Organe.

Erhaltungszustand: es werden fehlende oder beschädigte Körperteile dokumentiert

Erfassung von Frakturen, Rupturen oder Einblutungen in Haut/Gewebe (z.B. durch Beschuss)

Ernährungszustand: fett, sehr gut, gut, mäßig, schlecht

Körperfettdicke: Die Messung der subcutanen Fettschicht wird mit einer Schieblehre vorgenommen. Besteht die Möglichkeit, nimmt man die Körperfettdicke am Hals und am Bauch (in Höhe der letzten Rippe) ab.

Magen: Der Magen wird im Bereich des Kardia vom Oesophagus und im Bereich des Pylorus vom Duodenum getrennt. Die Aufbewahrung des Magens incl. des -inhaltes kann in der Tiefkühltruhe erfolgen.

Darm, Herz, Lunge; Leber, Nieren, Milz, Hoden, Uterus werden entnommen, gewogen und einzeln tiefgefroren.

Kopf: Der Kopf wird am Hinterhaupt zwischen den Condylen und dem Atlas abgesetzt und makroskopisch beurteilt. Bei auffälligen Veränderungen, vor allem im Stirn- und Nasenbeinbereich, sollte eine weitere Untersuchung (Röntgen/CT) erfolgen. Bis zur weiteren Verwendung wird der Schädel frostgelagert

Gewebe: Idealerweise wird Muskelgewebe in einem Stück entnommen. Ein dicht schließendes Plastikgefäß wird mit unvergälltem Ethanol (96%ig) im Verhältnis 5 : 1 (Ethanol : Gewebe) befüllt. Die Beschriftung muss mit einem nicht-alkohollöslichen Stift erfolgen. Zusätzlich sollte ein mit Bleistift beschriebener Zettel der Probe beigelegt werden.

Die Lagerung von Probenmaterial in der Tiefkühltruhe sollte bei – 20 °C erfolgen!

Caninus: Entnahme eines Caninus für die Altersbestimmung durch Wurzeldünnschliff. Der Caninus muss bis zur weiteren Verwendung sauber und trocken gelagert werden.

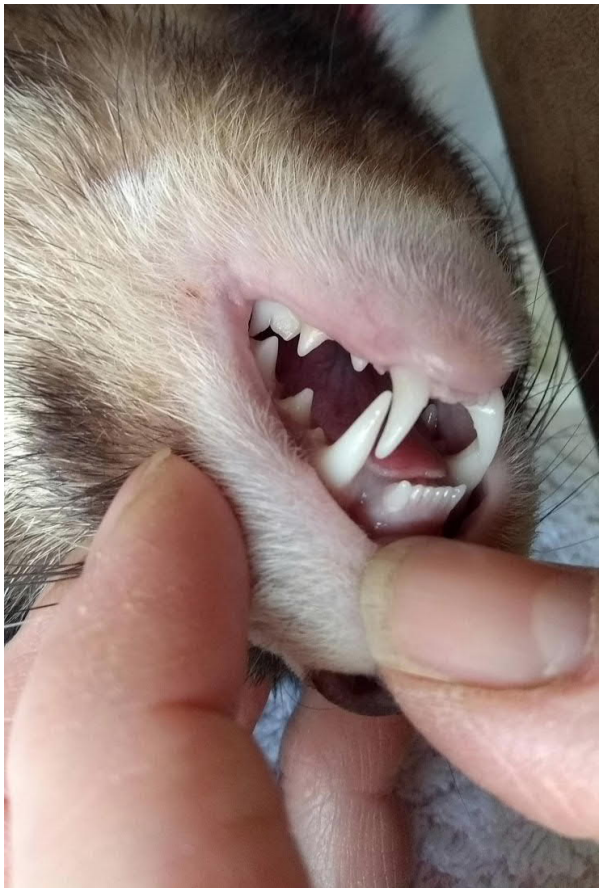

Bei Weitergabe von Probenmaterial ist eine Kopie der bisherigen Daten mitzuliefern.

Anhang:

Beim Umgang mit Totfunden handelt es sich um ungezielten Umgang nach Biostoffverordnung (BioStoffV, 2013), da von den Tierkörpern eine Gesundheitsgefahr für den Untersucher ausgehen kann. Entsprechende Sicherheitsmaßnahmen sind einzuhalten und weitere gesetzliche Regelungen (TierSG/Verordnungen, TierNebG) sind zu beachten!

Retscheider Hof
Wildtierstation & Wildtierforschung